Aus der Universitäts-Frauenklinik zu Breslau
Direktor: Professor Dr. L. Fraenkel

Ueber Vaginalcysten,

zugleich

ein Beitrag zu ihrer Aetiologie

Inaugural-Dissertation

zur

Erlangung der Doktorwürde

der

Medizinischen Fakultät

der

Schlesischen Friedrich-Wilhelms-Universität zu Breslau

vorgelegt von

Ernst Buchalik

Breslau 1931
Druck Anton Schreiber, Breslau

Gedruckt mit Genehmigung der medizinischen Fakultät
der Universität Breslau
Referent: Professor Dr. Fraenkel

.....

R. UNIV.
BIBLIOTHEEK
LEIDEN

Meinen lieben Eltern!

Digitized by the Internet Archive
in 2026

https://archive.org/details/IA41548224_0032

Ueber multiple Cystenbildung in der Vagina.

Scheidencysten werden in jedem Lebensalter beobachtet, sogar bei Neugeborenen, jedoch wird in den meisten Fällen erst im geschlechtsreifen Alter ihr Vorhandensein, festgestellt, da in dieser Zeit die Frauen den Arzt am häufigsten aufsuchen. Selten sind es von den Cysten selbst ausgehende Beschwerden, die die Frauen zum Arzt führen, gewöhnlich werden sie zufällig als Nebenbefund bei einer anderweitigen Erkrankung entdeckt. Sie kommen jedoch häufiger vor, als man annimmt. Nach Zusammenstellungen von Herrmann Ratzke an der hiesigen Klinik dürfte man wohl ungefähr bei jeder 400. bis 600. Patientin bei der Untersuchung Cysten der Scheide feststellen. Meist kommen die Cysten einzeln vor, selten multipel. Poupinel hat bei 128 Beobachtungen nur 28 mit Multiplizität gesehen.

Die Beschwerden, die evtl. von größeren Cysten ausgehen, können in Kreuzschmerzen, in Druck nach unten und Fluor und — je nach ihrer Lokalisation — in Blasen- — oder Darmstörungen bestehen. Besonders verursachen Cysten in der Nähe des Introitus vaginae infolge der reichen Nervenversorgung dieses Gebietes ein lästiges Fremdkörpergefühl, ja bisweilen täuschen sie der Trägerin Senkungsbeschwerden vor. Verlegt eine Cyste den Introitus vaginae, dann verursacht jede Cohabitation große Schmerzen, wenn nicht sogar dadurch ein Verkehr zur Unmöglichkeit wird. Ueber einen derartigen Fall berichtet M. Auvrai. Er wurde von einer Ehefrau nach der Hochzeitsnacht konsultiert, die darüber klagte, daß es ihrem Gatten trotz mehrfachen Versuchen nicht möglich war, eine Defloration herbeizuführen, da eine voluminöse Cyste den Scheideneingang vollständig verschloß. Sitzt nun eine größere Cyste tiefer in der Scheide, dann wird wohl trotz Dyspareunie oder bisweilen Vaginismus eine Cohabitation möglich sein, aber in vielen Fällen wird zu den Beschwerden

noch ein Profluvium seminis hinzukommen, sodaß mitunter, wenn auch in äußerst seltenen Fällen, eine Scheidencyste eine Sterilität bedingen kann. Neugebauer fand bei 10 Frauen unter 31 Frauen mit Vaginalcysten die Ursache der Sterilität in dem Vorhandensein der Cysten bedingt, nach deren Entfernung Conception erfolgte.

Was ihre Lokalisation anlangt, so werden sie an allen Teilen der Scheide angetroffen, doch haben sie gewisse Praedilektionsstellen. Oefters werden sie in der vorderen oder hinteren Wand, weniger dagegen an den Seiten angetroffen. Sie kommen in jeder Höhe vor, jedoch bevorzugen die Cysten der vorderen Wand gewöhnlich das untere Drittel der Scheide, während die der hinteren Wand das mittlere oder öfters noch das obere Drittel bevorzugen. In den meisten Fällen ragen sie in das Lumen der Vagina hinein, während die Ausdehnung in das paravaginale Bindegewebe sehr verschieden ist. Nur in äußerst seltenen Fällen sitzen die Cysten polypös der Scheidenwand auf. Meistens findet man sie einzeln und nur selten multipel. Ihre Größe schwankt gewöhnlich zwischen der einer kleinen Erbse und der eines Apfels, jedoch wurden bisweilen voluminösere Cysten beobachtet. Einen solchen Fall teilte Herr Dr. Fischer Salzungen mit: Bei einer Geburt wurde eine Cyste von ca. 440 gr für den vorangehenden Kopf gehalten. Unter dem Einfluß von Zangenextraktionen sprang diese Cyste, die einen dermoidähnlichen Inhalt aufwies, unverletzt aus der Scheide, sodaß daraufhin das Kind leicht entwickelt werden konnte. Da es gerade besonders in der Schwangerschaft zu einem rapiden Wachstum infolge der stärkeren Turgeszenz der Gewebe kommt, so bilden sie mitunter ein solches Geburtshindernis, daß unter Umständen infolge drohender Uterusruptur nur der abdominale Kaiserschnit der Weg der Wahl ist, um die Geburt schnell und sicher zu beenden.

Die Cysten sind fast immer einkammerig und enthalten eine helle, klare, dünnflüssige oder mucinhaltige Flüssigkeit, selten findet man Beimengungen von Blut, abgestoßenen Epithelien oder Fibrin. Die Vereiterung der Cysten dürfte verhältnismäßig oft vorkommen. Platzt nun die Cyste, so führt plötzlich auftretender eitriger Ausfluß die Frauen zum Arzt.

Bei der Untersuchung werden die Cysten leicht entdeckt, da sie gewöhnlich in das Lumen der Scheide deutlich hereinragen und mehr oder weniger Fluktuation aufweisen.

Dem untersuchenden Finger können sie mitunter leicht entgehen, jedoch im Speculum hebt sich ihr bläulich-weißes Aussehen deutlich von der Umgebung ab und dürfte kaum verkannt werden. Differentialdiagnostisch kämen nur Uretro-, Recto- oder Cystocelen in Betracht. Die Consistenz läßt sie auch leicht von den Fibromyomen, schwieriger von verjauchtem Myom unterscheiden. Größere diagnostische Schwierigkeiten dürften auch diejenigen Cysten bereiten, die nicht ins Lumen der Scheide hervorragen und sich weit ins paravaginale Bindegewebe erstrecken.

Histologisch findet man in der Wand Bindegewebe, das nur sehr spärlich mit Muskulatur durchsetzt ist. Der epithelische Belag ist in der Regel einschichtig, selten mehrschichtig. Mehrschichtige Beläge werden oft durch Schrägschnitte der Cystenwände vorgetäuscht, oft auch dadurch, daß die Kerne der Epithelien in verschiedenen Höhen liegen. In der Mehrzahl der Fälle handelt es sich um niedriges Zylinderepithel, das selten mit Flimmerhaaren besetzt ist, jedoch wurde auch oft Plattenepithel beobachtet. Bisweilen dürften verschiedene Arten von Epithel nebeneinander vorkommen, sodaß von einer gewissen Polymorphie gesprochen werden kann. Im Falle von Tourneux wurde Zylinder- und Plattenepithel nebeneinander im Innern der Cyste gefunden, die auf versprengte Reste der Müllerschen Kanäle zurückgeführt wurde.

Da die Auskleidung der Innenfläche der Scheidencysten einen verschiedenen histologischen Aufbau zeigt, so liegt es auf der Hand, daß die so verschieden gebauten Cysten auch genetisch nicht übereinstimmen.

An einem Vorkommen von eigentlichen Scheidendrüsen ist nach systematischen Untersuchungen von Robert Meyer, daß in der Scheide von Neugeborenen kongenital Anlagen zur Drüsenbildung bestehen, nicht zu zweifeln. Die Cysten, die im oberen und unteren Teil der Vagina gefunden werden, sind in der Mehrzahl auf heterotope Drüsen der Cervix, des Corpus uteri bezw. der Vulva zurückzuführen. Durch Verstopfung oder Verwachsung des Ausführungsganges tritt Sekretretention und somit die Cystenbildung ein. In einigen Fällen werden sich wohl auch noch Spuren eines obliterierten Ausführungsganges nachweisen lassen. Bei einem multiplen Auftreten von Cysten wird man zunächst immer an die Entstehung aus Drüsenanlagen zu denken haben.

Einen interessanten Fall, der deutlich auf eine Heterotopie von Uterusdrüsen hinweist, teilte Bianca Bienenfeld, Wien, mit Eine Patientin wurde wegen besonders praemenstruell auftretender Koliken rechts im Unterbauch unter der Diagnose „Appendicitis“ oder „Cholelithiasis“ laparatomiert. Trotz der Operation bestanden die Schmerzen weiter, bis endlich eine Vaginalcyste entdeckt und entfernt wurde. Die prämenstruellen Kolikanfälle werden als Folge der durch Corpus Luteum — Wirkung hervorgerufenen Sekretionssteigerung heterotoper Uterus (Cervix) — Schleimhaut gedeutet.

Oft dürfte es auch durch Verwachsung von benachbarten Schleimhautfalten, zum Teil unter dem Einfluß einer Entzündung, zur Retention von seröser Flüssigkeit und somit zur Cystenbildung kommen. Findet man als epithelialen Belag bei diesen Cysten Plattenepithel, so ist die Verwachsung in einem späteren Entwicklungsstadium vor sich gegangen, während dagegen die Cysten, bei denen eine Verwachsung im frühen embryonalen Leben, wo die Scheide noch mit zylindrischem Epithel ausgekleidet ist, stattgefunden hat, Zylinderepithel aufweisen.

Nach Dammplastiken kommt es zur Bildung von traumatischen Epithel- oder Rententionscysten. So berichtet Herr Hornung, daß nach einem Dammriß zweiten Grades bei einer Steißlage bei der Naht wohl Vaginalepithel mit in die Tiefe versenkt worden war. Einige Zeit darauf wurde nun bei der folgenden Schwangerschaft eine rasch wachsende Cyste bemerkt und gleich entfernt. Mikroskopisch zeigte die einkammerige, glattwandige Cyste ein mehrschichtiges Plattenepithel, das vollkommen mit dem Epithel der Vagina übereinstimmte. Wenn jedoch trotz der Häufigkeit von Scheidentraumen unter der Geburt sehr selten solche Cysten entstehen, so ist es (nach Stux) besonders darauf zurückzuführen, daß losgelöste Scheidenepithelien durch das Blut oder die Lochien fortgespült werden oder doch so geschädigt sind, daß sie nicht in die Wunde einheilen. Ferner kommt für die Genese der Scheidencysten der Gatnersche Gang, der Ausführungsgang des Wolffschen Körpers in Frage, dessen Rückbildung schon im dritten Fetalmonat beginnt, der in einzelnen Teilen jedoch nicht selten persistiert. Bisweilen läßt er sich an der seitlichen Scheidenwand bis zur Höhe des Vestibulum verfolgen. Besonders wird man diejenigen Cysten darauf beziehen können, die (nach Gebhard) in

der vorderen und seitlichen Vaginalwand liegen, ein Zylinderepithel und in der Wand glatte Muskelfasern aufweisen. Nach Mayer und Frankl können sie jedoch verschiedenes Epithel, zylindrisches, kupisches oder plattes, sogar endothelartiges enthalten. Multiple Cysten mit einschichtigem Epithel vom Wolffschen Gang ausgehend, wurden von Berard und Dunet in der seitlichen Scheidenwand in Reihenanordnung beschrieben.

Schließlich ist es noch möglich, daß es zur Ausbildung nur einer Vaginalanlage kam. Eine solche Vagina unilateralis dürfte leicht durch Verlagerung nach der Seite und eine gewisse Verengerung auffallen. In zweifelhaften Fällen wird, wenn auch selten, ein Vorhandensein einer Anomalie des Uterus auch gewisse Rückschlüsse auf die Scheide erlauben. Die verkümmerten Stränge des unentwickelten Müllerschen Ganges sind dann öfters Ausgangspunkte für Cysten. Addesi-Rom berichtet u. a. über zwei Fälle, die er genetisch auf den Müllerschen Gang bezieht. Allerdings war in beiden Fällen keine Abnormität der Genitalien festzustellen und bei beiden Patientinnen verliefen die Geburten ohne Besonderheiten. Bei dem einen Fall befand sich eine Cyste 3 cm oberhalb der Urethramündung in der Vorderwand, im anderen lag ein in zwei Teile geteilter Tumor an der Grenze von äußerem und mittlerem Drittel in der hinteren Wand. Bei der genauen Untersuchung fand man zwei durch eine dünne Wand geteilte Cysten. Als auskleidendes Epithel fand Addesi in beiden Fällen kubische Zellen mit basalem Kern.

Ueber einen seltenen Fall berichtet P. Fredet. Im Septum reco-vaginale in der Gegend des Douglasschen Raumes saß eine walnußgroße Cyste mit einreihigem, sehr niedrigem Epithel, die nur etwas in das Lumen der Scheide hereinragte. Fredet führt die Entstehung derselben auf Abschnürung eines Teiles des Douglasschen Raumes zurück, der sich während einer Zeit des Embryonallebens weit herab zwischen Vagina und Rectum erstreckt.

Außerdem wurden mehrfach epithellose Cysten beschrieben. Es ist jedoch ungewiß, ob es sich nicht um epitheliale Cysten gehandelt hat, deren Epithel durch irgend einen Umstand zugrunde ging.

Die Prognose ist allgemein als günstig zu bezeichnen, da es nur äußerst selten zu einer malignen Entartung kommt. Einen solch seltenen Fall, es handelte sich um ein Carci-

nom des Gartnerschen Ganges bei einem 25jährigen Mädchen, berichtete G. A. Wagner auf der 6. Tagung der Südostdeutschen Gesellschaft für Geburtshilfe und Gynäkologie in Prag. Der Tumor wurde in der seitlichen hinteren Wand des Collums gefunden und ließ sich noch in dem infiltrierten Teil der Scheide verfolgen. Das histologische Bild zeigte u. a. mehrere cystische Räume mit teils kubischem, teils ganz flachem Epithel. Es war in diesem Falle äußert schwer, eine krebsige Entartung festzustellen, zumal es sich um ein in den besten Jahren stehendes, blühendes Mädchen handelte. Die Diagnose „Carcinom des Gartnerschen Ganges" wurde von Robert Meyer auf Grund von vollkommener Uebereinstimmung mit mikroskopischen Bildern eines anderen, sicher gestellten Carcinoms des Gartnerschen Ganges vor mehr als 25 Jahren gestellt. Jedoch dürfte dieser Fall noch nicht vollkommen geklärt sein, da über ihn die Ansichten hervorragender Kenner auf histologischem Gebiete doch sehr auseinandergingen. U. a. betonte Herr Prof. Fraenkel, daß weder der Gartnersche Gang noch ein Carcinom im histologischen Bilde sicher zu erkennen war.

In den meisten Fällen wird von einer operativen Therapie Abstand zu nehmen sein, wenn durch die Kleinheit der Cysten und ihre Benignität eine Belästigung und Gefahr für die Trägerin nicht besteht. Eine einfache Incision ist infolge von rascher Vernarbung der Incisionsstelle ungenügend und bald von einem Recidiv gefolgt. Man wird sich mit der Art eines Eingriffes ja stets nach den Umständen richten müssen, wegen ihrer Einfachheit und der geringen Blutung wird sehr oft die Schrödersche Cystenoperation bevorzugt. Man trägt den vorragenden Cystenteil mitsamt der Schleimhautbedeckung wie eine Kalotte ab und vereinigt mittels einer Anzahl von Knopfnähten die resistierende Cystenwand mit der Schleimhaut. Der resistierende Cystenteil bildet zwar zunächst eine halbkugelige Vertiefung der Scheide, nach kurzer Zeit erfolgt jedoch ein Ausgleich der Niveaudifferenz. Schließlich kommt es noch gewöhnlich nach einem längeren Zeitraum zu einer Anpassung des Epithels der zurückgebliebenen Cystenwand an das der Scheide, sodaß ein Unterschied in der Epithelauskleidung nicht mehr festzustellen ist. Dieses Schrödersche Verfahren wird aber stets nur bei kleineren und mittelgroßen Cysten anzuwenden sein, die nur einzeln vorkommen, bei Multiplizität und tief ins paravaginale Bindegewebe hineinreichenden Cysten wird die Exstirpation des ganzen Cystengebietes notwendig sein.

Im Anschluß an diese Ausführungen gestatte ich mir, über drei Fälle von Cystenbildung in der Vagina zu berichten, die in den letzten zwei Jahren operiert wurden.

Fall I. Frau T. K. Es handelt sich um eine 47 jährige Patientin, die immer regelmäßig menstruierte und zwei Geburten durchgemacht hat. Bei der ersten Geburt war die Anlegung einer Zange nötig, während die letzte vor 19 Jahren spontan erfolgte. Ueber Erkrankungen ist nichts zu berichten, Wa.-R. bei der Patientin ist negativ.

Im Juli d. J. 1906 erfolgte in einer Privatklinik außerhalb von Breslau die Entfernung des rechten Ovars. Es wurde damals folgender Befund erhoben: Rechtsseitige mannskopfgroße Parovarialcyste und hünereigroßes und multicystisches Ovar. Linkes Ovar und Appendix frei. Für Malignität fehlte jeder Anhalt.

Ende Oktober 1928 fürchtete der behandelnde Arzt ein Vaginalcarcinom und sandte die Patientin daher in die hiesige Poliklinik, wo jedoch nichts Malignes festgestellt werden konnte.

Mitte November 1928 klagt Patientin nun acht Tage postmenstruationem über Brennen im Leib und Druck auf Blase und Darm.

Es wird folgender Befund erhoben: Mittelgroße Frau in schlechtem Ernährungszustande, Haut und sichtbare Schleimhäute blaß.

Lungen und Herz: o. B.

Puls: regelmäßig und kräftig.

Urin frei von Albumen und Saccharum.

Die vaginale Exploration ergibt ein fünfmarkstückgroßes Ulcus in dem untersten Teile der Medianlinie der hinteren Scheidenwand mit ganz scharfen Rändern. Das Ulcus selbst fühlt sich höckrig, aber weich, der Rand dagegen hart an. Es besteht aus zahlreichen kleinen etwa erbsengroßen Cystchen. Am hinteren Pol des Ulcus ist eine etwa taubeneigroße Cyste zu sehen.

Der Patientin wird in Chloraethyl-Aethernarkose eine sofortige Probeexcision vorgeschlagen. Beim Hervorziehen platzt die größte Cyste und es ergießt sich eine schmierig braune Flüssigkeit. Da sich das ganze Ulcus leicht hervorziehen und ablösen läßt, wird es im ganzen excidiert und die Wundfläche mit Katgutknopfnähten versorgt. Darauf erfolgt Jodoformgazetamponade.

Die Heilung geht glatt vonstatten. Als Nachbehandlung erfolgt noch eine zweimalige Röntgenbestrahlung.

Drei Monate post operationem treten nun bei der Patientin Amenorrhoe und Ausfallserscheinungen auf. Sie klagte über Nasenblutungen, Wallungen, Lumbago, Ischias und Knieschmerzen.

Bei der Betrachtung des durch die Operation gewonnenen Präparates staunt man über die Multiplizität von kleinen und kleinsten Cystchen, die sich regellos über das fünfmarkstückgroße excidierte Stück verteilen. Eine genaue Zahl läßt sich von der Scheidenschleimhaut aus garnicht feststellen, da ein großer Teil tiefer im paravaginalen Bindegewebe liegt. Einige Cysten befinden sich dicht unterhalb des Vaginalepithels, nur durch eine schmale Bindegewebsbrücke von diesen getrennt, sodaß man dieselben gut durch die Schleimhaut hindurchschimmern sieht. Beim Eröffnen der Cysten quillt eine mucinartige, ziemlich dicke Flüßigkeit hervor.

Mikroskopisch weist das Scheidenepithel außer einzelnen Verdickungen, die sich wohl durch Schrägschnitte erklären lassen, keine Veränderungen auf. Unter dem typischen Plattenepithel befindet sich, wie gewöhnlich lockeres, wenig kernreiches Bindegewebe, das stellenweise hohe Papillen bildet und zahlreiche kleine Blutgefäße enthält. In nächster Nähe des Plattenepithels, zum Teil tiefer befinden sich nebeneinander in großer Zahl adenomatöse Schläuche und cystische mit Schleim gefüllte Hohlräume, bei denen man vielfach Uebergänge zu den Cysten in allen Stadien erkennen kann. Die Achse dieser typischen adenomatösen Schläuche verläuft fast überall mehr oder weniger gekrümmt in der Richtung des Vaginalepithels, und bei einigen lassen sich die wie Ausführungsgänge anmutenden Schläuche bis in die Schleimhaut verfolgen. Als Auskleidung der adenomatösen Schläuche und cystischen Hohlräume trifft man fast durchweg eine einschichtige Lage von hohem, palisaden-

förmigen Cylinderepithel mit basalliegendem kleinem Kern. Bei einigen, größeren Kanälchen ist diese Zellage etwas undeutlich oder fehlt ganz, was jedoch nur auf kleine technische Fehler bei der Herstellung des mikroskopischen Präparates zurückzuführen sein dürfte. Bisweilen läßt sich an einigen Stellen der größeren Hohlräume ein evertierendes Wachstum der Wand erkennen, und nur äußerst selten läßt sich ein invertrierendes Wachstum feststellen, (siehe Abb. 1), Eigentümlichkeiten, die den Cystenadenomen des Ovariums eigen sind. Könnte man nun die zahlreiche Cystenbildung in der Scheide in diesem Falle auf das vor 22 Jahren an einer auswärtigen Klinik operierte Cystenadenoma ovarii zurückführen?

Wohl sind bisher in der Literatur zahlreiche Metastasen von Cystenadenomen beschrieben worden, bei denen eine

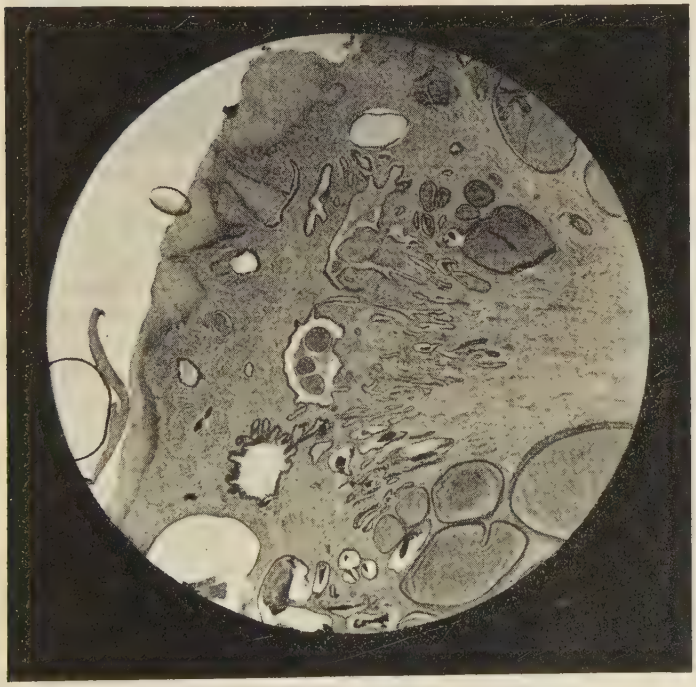

Abb. 1

Abb. 2

reichliche Aussaat auf den Peritoneum und bis hinauf ins Zwerchfell gefunden wurde, auch in den Laparatomienarben wurden Metastasen bei gutartigem Primärtumor beschrieben.

Polano vertritt die Ansicht, daß Frauen mit Eierstocksgeschwülsten, relativ häufig die Tendenz zur multiplen Geschwulstbildung zeigen, eine Tatsache, auf die auch bereits von Pfannenstiel hingewiesen wurde. Oefters ist auch schon die klinische Eigentümlichkeit der Cystadenome beobachtet worden, daß sie obwohl sie zum weitaus größten Teil gutartige Tumoren sind, zu Impfmetastasen und Recidiven führen, die manchmal erst sehr spät (nach 15 bis 20 Jahren) auftreten.

Wie kam es nun gerade in dem untersten Teile der Medianlinie der hinteren Scheidewand zu einer Metastase, die erst 22 Jahre nach Entfernung des Primärherdes klinische Symptome hervorrief? Eine Frage, die sich wohl schwerlich wird beantworten lassen, zumal sie bisher keinerlei Anhaltspunkte für eine Malignität des primären Tumors

ergeben haben. Denn eine carcinomatöse Entartung ließe eher einige Schlüsse dieser Metastatenbildung zu.

Daß jedoch die multiple Cystenbildung in diesem Falle auf ein Cystadenom zurückgeführt werden könnnte, dafür sprechen die zahlreichen adenomantösen Schläuche, die sich regelmäßig in die rundlichen Hohlräume, die Cysten verwandeln und infolge der raschen Vermehrung der Epithelien zu einer Vergrößerung der Basis, auf der sie sitzen, führen, und zwar durch Ausspülung der Epithelien zu dem „evertierenden" Wachstum oder, in diesem Falle weniger oft, mittels Einspülung ins Innere der Cyste zum „invertierenden" Wachstum. Der einreihige, regelmäßige Belag hoher Zylinderzellen mit basalgestellten, kleinen Kern zeigt das typische Epithel eines Cystadenoma glandulare (sive simplex sive pseudomucinosum). Der von den bisweilen becherartig geformten Zellen gelieferte Inhalt der Cysten stellt eine schleimige Substanz dar, das sog. Pseudomucin, das durch die Nichtfällbarkeit durch Essigsäure charakterisiert ist. Als weitere Bestandteile des Cysteninhalts sind Fett und abgeschilferte Epithelien zu erwähnen. Was die schmierig braune Verfärbung des Inhaltes der beim Hervorziehen geplatzten Cyste anbelangt, so ist diese Schokoladenfarbe durch Blutungen in das Innere der Cyste zu erklären, die höchstwahrscheinlich durch eine Cohabitation oder ein sonstiges Trauma hervorgerufen wurden und infolge Erhöhung des Innendruckes in der Cyste hauptsächlich die Beschwerden hervorgerufen haben. Denn wie ich am Anfange bereits erwähnt habe, rufen gerade die Cysten im untersten Teile der Scheide infolge der reichen Nervenversorgung dieses Gebietes ganz besonders leicht Schmerzen hervor, die bisweilen höher hinauf in den Leib ausstrahlen können.

Bei dem Alter und dem schlechten Ernährungszustande der Patientin ist jedoch infolge der Beschwerden auch der Verdacht auf eine carcinomatöse Entartung, wie es der behandelnde Arzt zunächst befürchtete, nicht von der Hand zu weisen. Die mikroskopische Untersuchung des durch die Operation gewonnenen Präparates läßt allerdings keine Schlüsse auf das Bestehen eines Carcinoms zu und in der Tat ist eine maligne Degeneration gutartiger Ovarialgeschwulstzellen selten, denn trotz der an allen Kliniken so zahlreichen Ovariotomien konnte O. Polano nur über acht Fälle von Malignität eines Bauchdeckentumors nach Entfernung gutartiger Eierstocksgeschwülste berichten.

Fall II. Frau M. Sch. Es handelt sich um eine 46jährige Patientin, die seit dem Beginn des 17. Lebensjahres vierwöchentlich 5 Tage lang stark menstruierte. Die letzte richtige Periode wurde vor drei Jahren beobachtet; sie trat nach einjähriger Unterbrechung auf kurze Zeit wieder regelmäßig ein, und zwar mit starker Blutung. Es erfolgte wieder ein plötzliches Aussetzen auf die Dauer von einigen Monaten. Darauf Eintreten einer 14tätigen Blutung. Nunmehr wieder längere Pause und Auftreten einer Blutung von fast sechs Wochen, wobei sich starker Ausfluß hinzugesellte. Kreuzschmerzen bestehen schon einige Jahre hindurch. Seit der ersten Geburt (vor 20 Jahren) besteht Scheidenvorfall. Insgesamt fünf Spontangeburten, keine Fehlgeburt.

Befund: Mittelgroße Frau in leidlichem Ernährungszustande; Knochenbau o. B., Muskulatur und Fettpolster mäßig entwickelt. Haut und sichtbare Schleimhäute gut durchblutet.

Puls: Regelmäßig, ziemlich kräftig.

Herz: Spitzenstoßhebend im 5. I. K. R., zweiter Aortenton betont.

Lungen: Grenzen gut verschieblich, überall normales Atemgeräusch.

Besonderheiten: Große Struma. Hernia inguinalis dextra. Vulva klaffend, Descensus der hinteren Vaginalwand, die ca. 2 bis 3 cm vom Schleimhautrande entfernt zwei hasel- bis walnußgroße Cysten enthält. Portio multipar, rechts ein fast haselnussgroßes und ein erbsengroßes Ovulum Nabothi. Uterus drittgradig retroflektiert, fixiert, sehr vergrößert, vielleicht myomatös. Adnexe frei.

Operationsverlauf: Nach Amputation des Uterus und Operation der Hernia inguinalis dextra erfolgt eine Colporrhapia posterior. Breiter Schnitt an der Schleimhaut des Dammes. Stumpfe Ablösung der Schleimhaut vom Rectum, wobei geachtet wird, daß die zwei an der hinteren Vaginalschleimhaut sitzenden cystischen Gebilde mit dieser in Zusammenhang bleiben. Es wird ein dreieckiges Stück der Schleimhaut mit den Cysten reseziert. Raffung des Rectums durch Einzelnähte. Vernähung der Schleimhauträuder mit Katguteinzelnähten. 3 Silknähte des Darmes.

Heilungsverlauf ohne Besonderheiten.

In diesem Falle finden wir die beiden ungefähr walnußgroßen Cysten wieder in der Medianlinie der hinteren

Scheidenwand ungefähr 2 bis 3 cm oberhalb der Schleimhautgrenze dicht nebeneinander, nur durch eine dünne Scheidewand getrennt. Das mikroskopische Bild zeigt betreffs des Stromas keine Besonderheiten. Die Innenwand der Cysten besteht aus einem einreihigen cubisch bis zylindrischen Epithel, das an einzelnen Stellen kleine papilläre Auflagerungen erkennen läßt. Ein Flimmerbesatz ist nicht nachzuweisen. Der Cysteninhalt besteht aus einer zähen schleimigen Flüssigkeit, die reichlich desquamierte Epithelien enthält. Die Frage, woher diese beiden Cysten herrühren könnten, läßt folgende Erwägung zu. Man kann annehmen, daß bei dem Vorhandensein des Adenocarcinoma corporis uteri durch den Ausfluß und die Blutungen Anteile von hyperplasierenden Uterusdrüsen mitgeführt und nicht vollständig ausgespült, sondern durch Verklebungen in Schleimhautfalten zurückgehalten wurden, sich infolgedessen in der Vaginalwand einnisteten und sich dort fortentwickelten. Wenn auch die mikroskopische Untersuchung der Cysten keinerlei Anhaltspunkte für eine carcinomatöse Entartung bietet, so dürfte dies doch die Annahme nicht ausschließen, daß es sich um heterotope Uterusdrüsen handelt, die auf dem oben beschriebenen Wege sich in der Vaginalwand eingepflanzt haben.

Mit größerer Wahrscheinlichkeit ist aber wohl anzunehmen, daß diese beiden Cysten, die zweifellos von heterotopen Drüsen ihre Genese herleiten, bereits schon längere Zeit hindurch bestanden haben, ohne bisher irgendwelche Beschwerden hervorgerufen zu haben. Dass eventuell geringfügige Beschwerden, wenn überhaupt solche bestanden haben, in der letzten Zeit infolge der Schmerzen, die auf das Carcinom zurückzuführen sind, übersehen wurden, ist leicht verständlich. Und in den meisten Fällen werden ja die Cysten mit geringem Volumen gewöhnlich erst als Nebenbefund entdeckt, wenn die Frauen, wie in diesem Falle, erst spät den Arzt wegen anderweitiger Erkrankungen konsultieren. Daß die Annahme, es handele sich bei der Cystenbildung um heterotope Drüsen, zu Recht besteht, dafür spricht zunächst zweifellos das einschichtige, zylindrische, bisweilen cubische Epithel. Man könnte wohl einwenden, daß man dann auch mehr oder weniger deutliche Reste eines Ausführungsganges derselben nachweisen könnte. Doch gerade die Verlegung des Ausführungsganges führt ja erst zur Cystenbildung und in kürzerer oder längerer Zeit wird es

wohl stets zu einer vollständigen Obliteration desselben kommen, sodaß sich in den meisten Fällen keinerlei Spuren mehr nachweisen lassen. Ferner weist die Duplizität und die Lokalisation in der Medianlinie der hinteren Scheidenwand wohl auch auf eine solche Genese hin.

Für die Klärung dieses Falles betreffs der Genese käme schließlich noch in Frage, daß im embryonalen Leben, wo die Scheide noch zylindrisches Epithel aufweist, bereits eine Verwachsung von Schleimhautfalten stattgefunden hat. Auch die Lokalisation würde nicht dagegen sprechen. Doch möchte ich die Ansicht vertreten, daß sicherlich auch das Cystenepithel später die gleiche Umwandlung ins Plattenepithel wie das übrige Scheidenepithel mehr oder weniger durchmachen dürfte, und man in diesen Fällen wohl ein „polymorphes" Epithel vorfinden würde.

Auch spricht wohl folgendes gegen eine derartige frühzeitige Genese, daß bei einer Frau die 5 mal spontan geboren hat, und bei der seit 20 Jahren ein Scheidenvorfall besteht, erst so spät von einem Vorhandensein dieser beiden Cysten etwas gemerkt wurde.

Deshalb glaube ich, annehmen zu können, daß es sich bei der Cystenbildung in diesem Falle vielmehr um heterotope Drüsen, deren genaue Herkunft sich schwerlich feststellen läßt, handelt, auch wenn keinerlei Anzeichen eines früher bestehenden Drüsenausführungsganges nachzuweisen sind.

Fall III. V. A. 24 jährige Patientin, die immer regelmäßig menstruierte, erste Periode mit 12 Jahren, vierwöchentlich, vier- bis sechstägig, mittelstark. Bemerkt seit drei bis vier Jahren einen allmählich zunehmenden Druck und Stechen in der Vagina, Behinderung beim Sitzen, in der letzten Zeit Brennen beim Wasserlassen. In den letzten Monaten Menstruation unregelmäßig, einmal ausgeblieben, oft auch während der Periode Stechen nach dem Leib zu. November 1928 Appendectomie (Frankfurt a. Main) bald darauf Pyelitis und Cystitis. August 1929 Nierenkoliken mit Abgang von Steinen.

Status universalis: Kräftige Frau mit gut entwickeltem Fettpolster und Muskulatur, Haut und sichtbare Schleimhäute

gut durchblutet, Herz und Lungen o. B. Bauchorgane: Appendectomienarbe, Leber und Milz nicht vergrößert. Besonderheiten: Geringe Struma.

Status genitalis: Vulva o. B., Hymen intactus. Im unteren Drittel der rechten großen Schamlippe eine taubeneigroße prall elastische Cyste, die sich unter die Vagina vordrängt. Uterus, Parametrien, Douglas o. B.

Klinische Diagnose: Vaginalcyste. Operation in Chloraethyl-Aeternarkose. Schnitt an der Haut — Schleimhautgrenze der rechten Nymphe. Durch teils scharfes, teils stumpfes Arbeiten mit Richtung nach dem Cavum ischio-rectale hin, gelingt es, an die bläulich durchschimmernde Cyste heranzukommen. Die Cyste drängt sich direkt unter die Vagina vor, sodaß beim Herausschälen, das sich übrigens durch feste Verwachsungen mit der Umgebung sehr schwierig gestaltet, die Vaginalschleimhaut an der rechten Seite, dicht hinter dem Hymen einreißt. Nach Herausschälung der Cyste, die etwa taubeneigroß ist, sieht man in ein Wundbett von entsprechender Größe. Durch drei feste Nähte wird zuerst das kleine Loch in der Vagina von außen her vernäht. Durch drei tieffassende Umstechungen Verödung des Wundbettes, wobei ziemlich starke Blutungen entstehen, die besonders versorgt werden müssen. Vereinigung der Haut der Nymphe mit feinen Einzelnähten. Kleiner Jodoformgazestreifen. Die Heilung nimmt einen glatten Verlauf.

Histologisch findet man als bekleidendes Epithel einen mehrfachen Belag von niedrig-kubischen Zellen, die von Bindegewebe umgeben sind. Der Inhalt der Cyste ist eine kolloidale Flüssigkeit.

Der Sitz der Cyste im unteren Drittel der großen Schamlippe spricht zweifellos für eine Bartholinische Retentionscyste, die sich in den unteren Teil der Vagina hineindrängt. Zwar müßte man da ein höheres Epithel — zylindrisches oder kubisches — erwarten, aber infolge des langen Bestehens der Cyste dürfte es durch Zunahme des Innendrucks eine Abflachung erfahren haben. Für die Diagnose „Bartholinische Retentionscyste“ sprechen auch die typischen Beschwerden, die besonders beim Sitzen und während des Harnlassens auftreten. Früher glaubte man die Entstehung dieser Bartholinischen Retentionscysten hauptsächlich auf gonorrhoische Infektion zurückzuführen, was jedoch häufig bereits widerlegt wurde. Auch in diesem Falle, wo bei der

24 jährigen Patientin eine Go. nicht nachweisbar ist, muß die Genese auf andere Ursache zurückgeführt werden. Und zwar wird man bei der Patientin, die täglich auf ihrem Fahrrad ziemlich große Strecken zurückzulegen hatte, um ihren Beruf ausüben zu können, aetiologisch u. a. auch das Radfahren mit heranziehen können. Denn zweifellos können Erschütterungen infolge Unebenheiten des Weges und die Bewegungen beim Radfahren eine mechanische Reibung der äußeren Genitalien an dem Radsitz verursachen und folglich einen starken Reiz ähnlich wie bei der Masturbation bilden. Demnach beansprucht dieser Fall nicht nur vom klinischen, sondern auch vom sozialen Standpunkt aus Interesse, da es sich hier um eine Erkrankung handelt, die zwar nicht direkt im Beruf, so doch vielleicht durch das Radfahren nach und von der Arbeitsstätte hervorgerufen wurde.

Zum Schluß ist es mir eine angenehme Pflicht, Herrn Professor Dr. L. Fraenkel für die Ueberlassung der Arbeit und Herrn Dr. Schößler für die Anfertigung der Photographien meinen ergebensten Dank auszusprechen.

Literatur-Verzeichnis

1. Addesi, Guiseppi: Annali di ostetr. e Ginecologia 1930, I.

2. Bienenfeld, Bianka: Zur Klinik der Vaginalcysten. Zentralbl. f. Gyn. 1926, I.

3. Bérard und Dunet: Multiple Vaginalcysten aus dem Wolffschen Gang entstanden, Zentralbl. f. Gyn. 1922, II.

4. Botto Micca; Augusto: Beitrag zur Erforschung der Scheidencysten. Berichte über die ges. Geb. und Gyn. 1929, Heft 9.

5. Boursier, A. und Auvray, M.: Précis de Gynekologie, Kystes du vagin.

6. Dal Collo Bonaretti, Maria E.: Zwei Cysten desselben Müllerschen Ganges. Berichte über d. ges. Geb. und Gyn. und Zentralbl. für Gyn. 1924, I.

7. Davidsohn: Zur Kenntnis der Scheidendrüsen und der aus ihnen hervorgegangenen Cysten. Archiv f. Gyn. Bd. 61.

8. Dieulafé, L.: Multiple Vaginalcysten. Zentralbl. f. Gyn. 1924, I.

9. Fischer, F.: Eine große Vaginalcyste als Geburtshindernis. Monatsschrift f. Geb. und Gyn. 1912.

10. Fredet, P.: Walnußgroße Cyste im Septum recto-vaginale. Zentralbl. für Gyn. 1905.

11. Gebhard: Handbuch der Pathologischen Anatomie der weibl. Sexualorgane.

12. Halban-Seitz: Biologie und Pathologie des Weibes. Bd. V.

13. Hellier, J. B.: Vereiterte Vaginalcysten. Zentralbl. für Gyn. 1909.

14. Heymann: Ein Fall von vereiterter Vaginalcyste. Zentralbl. für Gyn. 1907.

15. Hornung: Eine traumatische Epithelcyste der Vagina. Zentralbl. für Gyn. 1927, I.

16. Lorentowicz, L.: Ueber die Pathogenese der Scheidencystome. Zentralbl. f. Gyn. 1926, I.

17. Lee M. Miles: Vaginalcysten. Zentralbl für Gyn. 1926, I.

18. Neugebauer: Beobachtungen von Vaginalcysten. Monatsschr. f. Geb. und Gyn. 1908.

19. Polano, Oskar: Zeitschr. f. Geb. und Gyn. Bd. 56 S. 416.

20. Pupinel: Des Kystes du vagin. Rev. de Chir. 1889.

21. Ratzke, Herrmann: Ueber Scheidencysten. Diss. Breslau 1923.

22. Schroeder: Beitrag zur operativen Gyn. Zeitschr. f. Geb. und Gyn. 1878.

23. Strong, L. W: Scheidencysten. Zentralbl. f. Gyn. 1921, II.

24. Stux, Alessandro: Die Scheidencysten traumatischen Ursprungs. Berichte über die gesamte Geburtshilfe und Gyn. 1929 Heft 9.

25. Süß, J.: Ueber einen Fall von großer Scheidencyste ausgehend vom Gärtnerschen Gang. Zentralbl. f. Gyn. 1923 I.

26. Thiery, P. und Lazarides: P. L. Vaginalcysten wahrscheinlich vom Wolfschen Gang ausgehend. Zentralbl. f. Gyn. 1921, I.

27. Tourneux, J. B. und Tourneux, G: Vaginalcyste mit gemischtem Epithel, Zentralbl. f. Gyn. 1921, I.

28. Veit-Stöckel: Handbuch der Gyn. Bd. 5, I. S. 434 ff.

29. Wagner: Carcinom des Gartnerschen Ganges. Zentralbl. f. Gyn. 1929, S. 1336.

30. Von Zalewski, Ed: Ueber Cystenbildung im Gebiete des weiblichen Genitaltraktes, Zeitschr. f. Geb. und Gyn. Bd. 95.

Lebenslauf

Am 21. Februar 1905 bin ich als Sohn des Kaufmanns Bruno Buchalik und seiner Ehefrau Maria, geb. Janik, zu Rybnik geboren. Ich bin preußischer Staatsangehöriger, katholischer Religion. Nach vierjährigem Besuch der kath. Volksschule zu Rybnik besuchte ich die Gymnasien zu Rybnik, Breslau (Friedrichs-Gymnasium) und Gleiwitz. Am 21. März 1925 bestand ich die Reifeprüfung zu Gleiwitz.

Im Sommersemester 1925 begann ich das medizinische Studium, und ich verbrachte je zwei vorklinische Semester in München und Breslau, von den sechs klinischen Semestern verbrachte ich eins in München und fünf in Breslau, woselbst ich am 17. Juli das Staatsexamen bestand.

Ich belegte bei folgenden Herren Professoren Vorlesungen: Arndt, Bielschowsky, Bittorf, von Eggeling, L. Fraenkel, Fuchs, von Goebel, Henke, Hinsberg, Hürthle, Küttner, Melchior, Mollier, Fr. von Müller, Pohl, Polano, Prausnitz, Riesser, Sauerbruch, Schmitz, Stepp, Stolte, Straßmann, Vogt, Weil, Wieland, Wien, Willstädter, Wollenberg, von Zumbusch.

Ernst Buchalik.